

脳神経内科

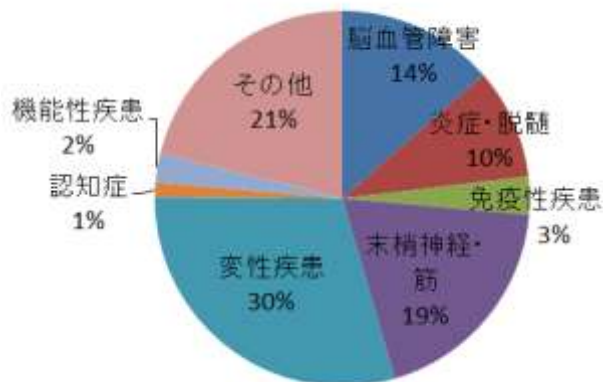
■ スタッフ

科長	富本 秀和
副科長	谷口 彰
医師数	常勤 8名
	併任 4名
	非常勤 6名

■ 診療科の特色・診療対象疾患

大学病院の性質上、パーキンソン病、筋萎縮性側索硬化症、脊髄小脳変性症などの神経変性疾患や免疫性神経疾患が多くを占めていますが、その一方で、脳卒中急性期や脳炎、免疫性疾患などの神経救急に対する入院診療も積極的に行っています。急性期脳梗塞における tPA 治療には、脳神経外科や救命救急・総合集中治療センターと密な連携をとって行っています。さらに、認知症、頭痛、てんかんなどのいわゆる Common disease も積極的に診療しています。

主な診療対象疾患



1) 脳卒中

脳卒中は、日本人の国民病であり、寝たきりの原因の3割、要介護要因の3割といずれも第一位を占めています。高血圧治療に伴い脳出血は減少してきていますが、生活の欧米化や人口の高齢化に伴い脳梗塞の有病者数は増加しています。急性期脳梗塞に対しては、適正な抗血栓療法や病態に応じた血管因子の是正を行い、best medical treatment を実施しています。また、脳神経外科と連携を密にとり tPA 治療の適応を決めています。急性期リハビリテーシ

ョンの一環として言語療法士その他のスタッフと協力して嚥下チームを構成し、急性期の誤嚥性肺炎の予防や嚥下機能評価を積極的に実施しています。転退院に関しては、三重県下の回復期リハ病棟との間で円滑な診療情報の共有を図っています。

2) 認知症

現在、認知症の原因ではアルツハイマー病が最も多く、次いで血管性認知症が占めています。認知症医療学講座との併任医師もいることから、もの忘れ外来を開設して認知症の早期発見に努め、いわゆる treatable dementia を見逃さないように心掛けています。必要に応じて入院のうえ、詳細な高次機能検査や脳血流シンチグラフィーなどを行って原因検索を行うこともあります。また音楽療法を行うとともに、アミロイドワクチン療法などの臨床治験にも参加しています。

3) 神経変性疾患（パーキンソン病、筋萎縮性側索硬化症、脊髄小脳変性症など）

神経変性疾患は、神経内科に特有の病態です。疾患が異なるにも関わらず、似たような症状を示すことが多く、診断に難渋するケースがあります。このため、他院からの診断困難症例やセカンドオピニオンも積極的に引き受けています。補助診断として神経メラニン画像、MIBG 心筋シンチグラフィー、DAT スキャン、髄液検査などさまざまな検査を行って診断しています。

また、変性疾患の中には、家族性に発症するものも多く、遺伝性神経疾患が疑われるケースでは、オーダーメイド医療部と連携し、遺伝カウンセリングを行った上で遺伝子検査を実施しています。

4) 免疫性神経疾患（重症筋無力症、多発性硬化症、ギラン・バレー症候群、慢性炎症性脱髄性多発根ニューロパチーなど）

これらの診断には神経生理検査が必須であり、経験豊かな技師と専門医が検査に携わっています。治療に関しては、発症時や急性増悪時にステロイドパルスや免疫グロブリン大量療法 (IVIG) を行うことに加え、定期的なステロイドパルス療法や IVIG も行っています (神経筋疾患中、IVIG は 48 名で施行)。また難治性の場合には、血液浄化療法部と連携をとり、単純血漿交換療法や免疫吸着法などを行っています。

■ 診療体制と実績

外来診療は、教授回診の火曜日を除く月・水・木・金の週4日（各4診）を行い、特殊外来（要予約）として、もの忘れ外来（毎週火曜・金曜）、治験外来（火曜）、ボツリヌス治療（火曜）、脳深部刺激療法(DBS)・バクロフェン髄腔内投与療法(ITB)外来（火曜）を行っています。

スタッフの一部は認知症医療学講座、脳循環研究推進プロジェクト研究室と併任していることから、急性期脳卒中の治療や慢性脳循環障害の研究、そして認知症全般に対する教育・研究を行っています。

■ 診療内容の特色と治療実績

大学病院の特色として、パーキンソン病および関連疾患、筋萎縮性側索硬化症、脊髄小脳変性症などの神経変性疾患、および免疫性神経疾患の診療が多くを占めています。入院診療では、図のように、変性疾患 118 人（30%）、免疫性疾患 13 人（3%）、脳血管障害 54 人（14%）、炎症性・脱髄性疾患 38 人（10%）でした。

神経変性疾患の主なものは、パーキンソン病および関連疾患、筋萎縮性側索硬化症、脊髄小脳変性症で、初期の診断～病名告知から、中期の薬物調整、進行期の胃瘻造設や呼吸管理まで、地域のかかりつけ医と連携して診療を行っています。

脳血管障害では、脳梗塞・TIA 47 名、脳出血 2 名、他 6 名で、急性期治療に特化して円滑な回復期リハビリテーション病院への転院を進めています。遺伝性の若年性脳梗塞疾患である「皮質下梗塞と白質脳症を伴う常染色体優性脳動脈症（CADASIL）」のAMED登録事業の全国代表施設を担い、1名の登録を行いました。

治験外来；神経変性疾患や認知症に対する臨床試験では全国の基幹病院のひとつとなっており、アルツハイマー病の臨床治験を行いました。

ボツリヌス・バクロフェン髄腔内投与療法外来；特殊外来のひとつであるボツリヌス治療では、専任医師により、眼瞼痙攣 20 名（73 件）、片側顔面痙攣 44 名（137 件）、痙性斜頸 4 名（13 件）、痙縮 1 名（3 件）に治療が行われました。また、バクロフェン髄注療法は、専任医師により 2 疾患 6 名（25 件）に行われました。

脳深部刺激療法外来；進行期のパーキンソン病や不随意運動に対する手術療法として、脳の一部を電気

刺激する治療法が盛んになってきています。新たな導入に際しての説明や、すでに導入している患者さんでの微調整などの入院も増えつつあります。

なお、脳深部刺激療法とは別に、専用の小型携帯型注入ポンプとチューブを用いて、レボドパを直接空腸に持続投与する L ドパ持続経腸療法も始めています。

もの忘れ外来・認知症医療学講座；

平成 25 年に認知症センターが設置され、三重県からの委託により大学病院に設置されてきた三重県基幹型認知症疾患医療センター、三重大学医学部認知症医療学講座と一体となって、幅広く活動しています。詳しくは「認知症センター」のページをご参照ください。

■ 臨床研究等の実績

・頸動脈狭窄症患者の炎症性バイオマーカーを探索し、アテローム血栓性脳塞栓症の高危険群の検出と治療研究を進めています。また、慢性脳低灌流の動物モデルを応用し、微小循環不全の二光子レーザー顕微鏡による神経血管ユニットの可視化、遺伝子操作動物への応用研究、治療薬開発を行っています。

・アルツハイマー病の発生機序には、脳血管病変の関与も指摘されてきています。脳アミロイド血管症に関連する脳微小出血や皮質微小梗塞は、従来の画像検査では描出することが困難でしたが、放射線科との共同研究で、新たな脳 MRI の撮像法を世界に先駆けて開発し描出可能としました。脳アミロイド血管症やアルツハイマー病の臨床診断のバイオマーカーとして用いる研究や、認知機能との関連についての研究を進めています。

1. Shindo A, Suzuki K, Iwashita Y, Tomimoto H. Sepsis-Associated Encephalopathy with Multiple Microbleeds in Cerebral White Matter. *Am J Med.* 2018 ;131(7):e297-e298.
2. Tabei KI, Satoh M, Ogawa JI, Tokita T, Nakaguchi N, Nakao K, Kida H, Tomimoto H. Cognitive Function and Brain Atrophy Predict Non-pharmacological Efficacy in Dementia: The Mihama-Kiho Scan Project2. *Front Aging Neurosci.* 2018;12:10:87.
3. Satoh M, Kida H, Kawagita S, Yamazaki K,

Tabei KI, Tomimoto H. Dementia IT screening system (DITS): Practical use of local social resources for early diagnosis of dementia with collaboration between family physicians and dementia specialists. *Geriatr Gerontol Int.* 2018;18(4):599-606.

morphometric study.
Dement Geriatr Cogn Dis Extra.
 2018;8(1):23-32.

.....
<http://www.medic.mie-u.ac.jp/neurology/kouki-kenshu/>

4. Matsuura K, Kajikawa H, Tabei KI, Satoh M, Kida H, Nakamura N, Tomimoto H. The effectiveness of istradefylline for the treatment of gait deficits and sleepiness in patients with Parkinson's disease. *Neurosci Lett.* 2018;1:662:158-161.
5. Matsushita F, Kida H, Tabei KI, Nakano C, Matsuura K, Ii Y, Sasaki R, Taniguchi A, Narita Y, Maeda M, Satoh M, Tomimoto H. Clinical significance of cortical lesions in patients with multiple sclerosis: A neuropsychological and neuroimaging study. *Brain Behav.* 2018;8(3):e00934.
6. Matsuyama H, Matsuura K, Ishikawa H, Hirata Y, Kato N, Niwa A, Narita Y, Tomimoto H. Proposition of zinc supplementation during levodopa-carbidopa intestinal gel treatment. *Brain Behav.* 2018;8(12):e01143.
7. Ishikawa H, Ii Y, Niwa A, Shindo A, Ito A, Matsuura K, Sasaki R, Uno K, Maeda M, Tomimoto H. Comparison of Premortem Magnetic Resonance Imaging and Postmortem Autopsy Findings of a Cortical Microinfarct. *J Stroke Cerebrovasc Dis.* 2018; 27(10):2623-2626.
8. Ishikawa H, Niwa A, Asahi M, Matsuura K, Masuzugawa S, Niida Y, Maeda M, Kondo M, Tomimoto H. Diffusion tensor imaging and magnetic resonance spectroscopy in a patient with adult onset tuberous sclerosis complex. *J Clin Neurosci.* 2018;48:108-110.
9. Abe M, Tabei KI, Satoh M, Fukuda M, Daikuhara H, Shiga M, Kida H, Tomimoto H. Impairment of the missing fundamental phenomenon in individuals with Alzheimer's disease: a neuropsychological and voxel-based